

# Fallpräsentation Frau RuAe

## Anamnese

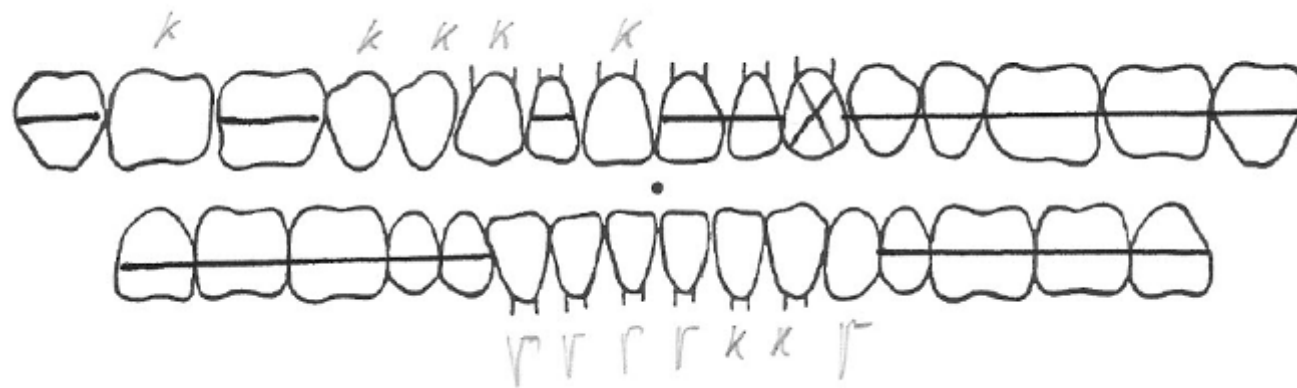
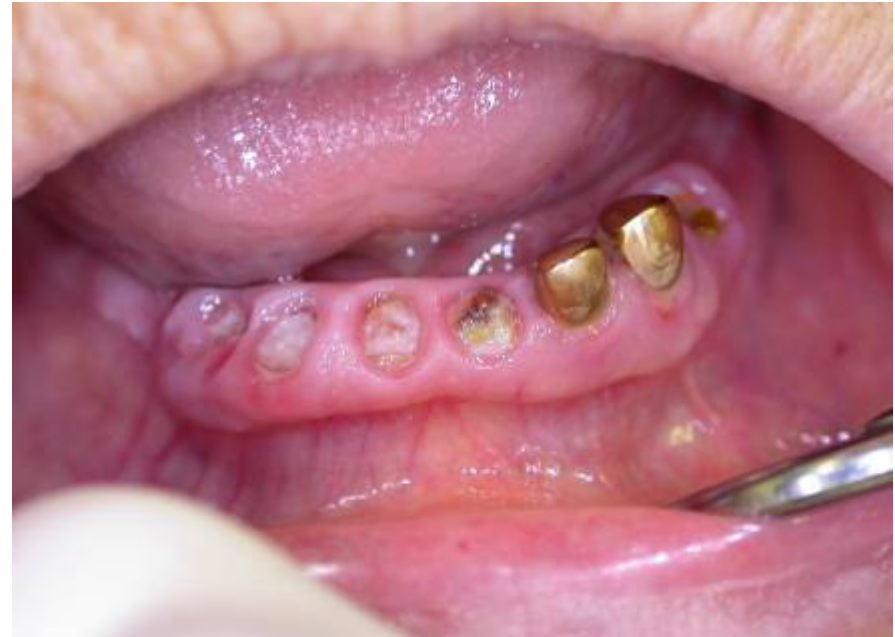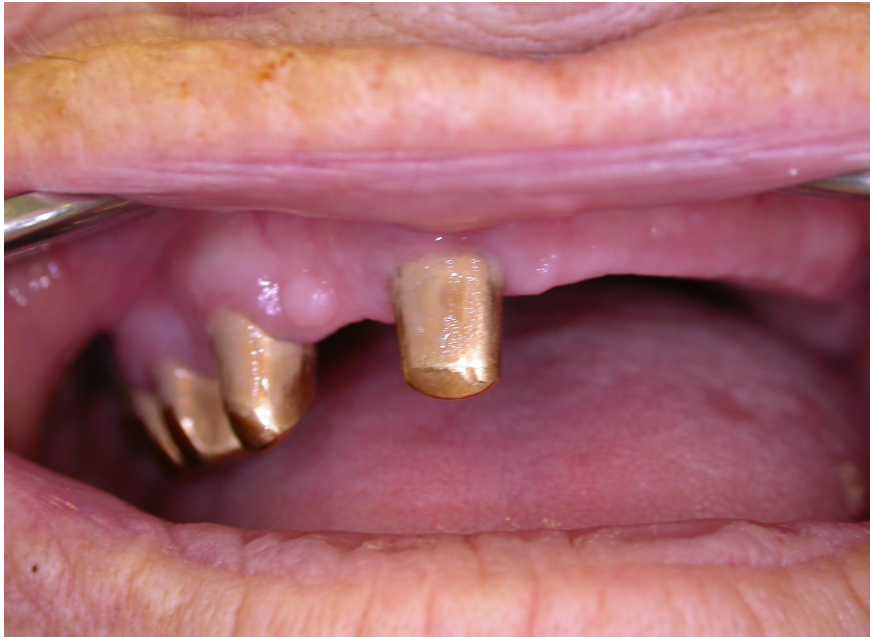**dental:** OK - Teleskop-Prothese, 5 Konuskronen  
UK - Teleskop-Prothese, Wurzelreste Front

**allgemein:** 85y, Polypharmazie, Pflegezentrum

**Budget:** Ergänzungsleistungen

**Anliegen:** Haltoptimierung OK Teleskop-Prothese

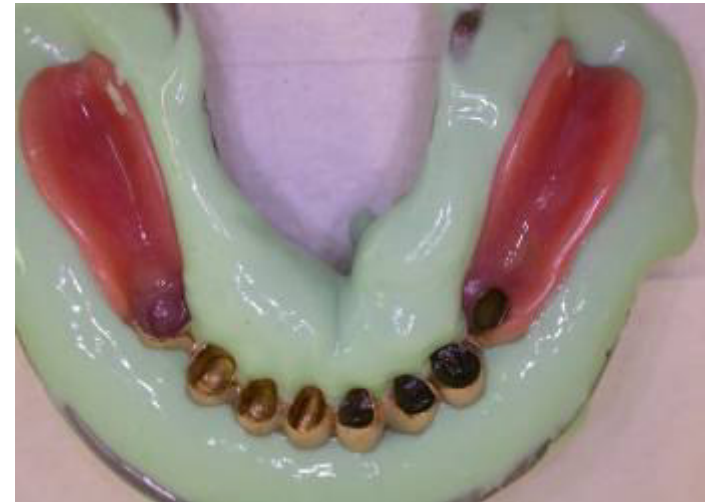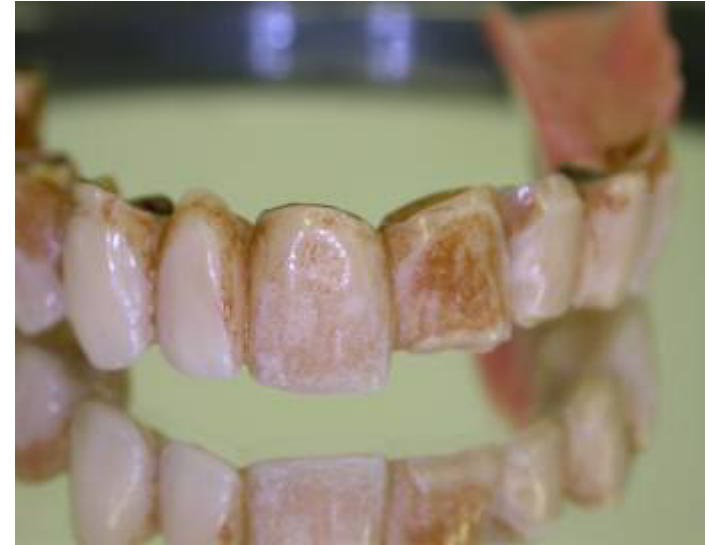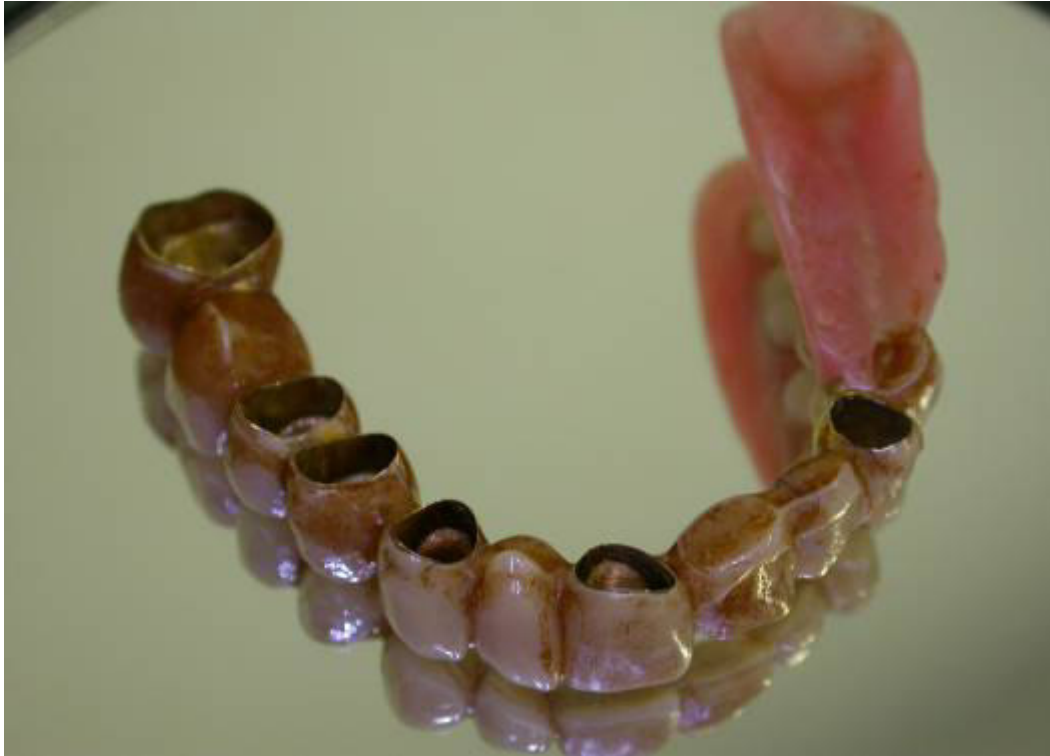# Fotos



Dr. med. dent. Luzius Überschlag

AK  
MIA

# Fotos



# allgemeine Diagnosen

Problem / Diagnose	Strategie / Leitlinie (Datum)
<b>Psyche / Neurologisch</b> <ul style="list-style-type: none"> <li>• Intaktes, aber selektiv genutztes Gedächtnis</li> <li>• Paranoide Symptomatik mit auffallendem Verhalten</li> </ul>	Bei auffällender Anamnese liegt sehr wahrscheinlich keine klassische Demenzerkrankung im Sinne einer Demenz vom Alzheimer Typ vor. Leider fehlt ein bildgebendes Verfahren in der Vorgeschichte 04/08 Seit Ende Mai 08 exacerbiertes paranoides Verhalten (Kosten für den Heimaufenthalt, Pflege von Mitbewohnern mit bedrohlichen Äußerungen). Rücksprache mit der Beiständin hat stattgefunden (02:06:08) Beginn einer antipsychotischen, potent dosierten Therapie.
<b>Bewegungsapparat</b> <ul style="list-style-type: none"> <li>• Erhaltene Mobilität am Rollator</li> <li>• St. n. Ellbogen- und Handgelenkfraktur li vor Jahren</li> <li>• St. n. Malleolarfraktur 2001</li> <li>• Osteoporose mit St. n. BWK- und LWK-Frakturen</li> </ul>	
<b>Stoffwechsel</b> <ul style="list-style-type: none"> <li>• Vitamin B12-Mangel</li> <li>• Gravierende Hypothyreose</li> </ul>	Aufgrund der Unterlagen unklare Situation betreffend Vitamin B12 – ad Laborkontrolle 04/08
<b>Augen</b> <ul style="list-style-type: none"> <li>• Beginnende Katarakt bds (Augenarzt)</li> </ul>	

# Polypharmazie

Diurese  
Depression  
Depression

Angst / Aggression  
Depression

Diurese

Vitamin

Datum	Vis	Ärztin/ Arzt	Medikamente	Galen.Form / Dosierung	ss	m.	nd	Morgen	Mittag	Abend	Nacht	Stop
10.10.14	tok	pfg	Eltroxin-LF	Tablette (Tbl) 0.05 mg				1	-	-	-	
10.10.14	tok	wup	Eltroxin-LF	Tablette (Tbl) 0.1 mg				1	-	-	-	
04.10.14	anm	pfg	Torem	Tablette (Tbl) 5 mg				1	-	-	-	
30.06.14	nuj	wup	Citalopram	Filmtablette (F- Tbl) 20 mg	✓			1	-	-	-	
02.06.14	hac	wup	Trittico	Tablette (Tbl) 50 mg				-	-	1	1	
20.05.14	wek	Pflege	Movicol	ml				10	-	-	-	
11.04.14	mij	pfg	Torem	Tablette (Tbl) 10 mg				1	-	-	-	
24.03.14	bup	wup	Risperdal quicklet	Schmelztablette (Schmelztbl.) 0.5 mg				1	0	0	1	
03.03.14	mij	wup	Remeron Soltab	Schmelztabl 15 mg				-	-	1	-	
13.10.12	sia	Pflege	Biotta Bio Preiselbeer Saft	Saft				100ml	-	100ml	-	
17.09.12	wup	wup	Durogesic Matrix TTS (nach Verordnung)	Pflaster 12 mcg				1*	-	-	-	
10.09.12	wek	wup	Vitarubin-Depot	Injektionslösung (Inj) 1000 mcg/ml				1 *	-	-	-	
24.09.11	fee	pfg	Vicotrat D3	Inj 1 ml				1*	-	-	-	

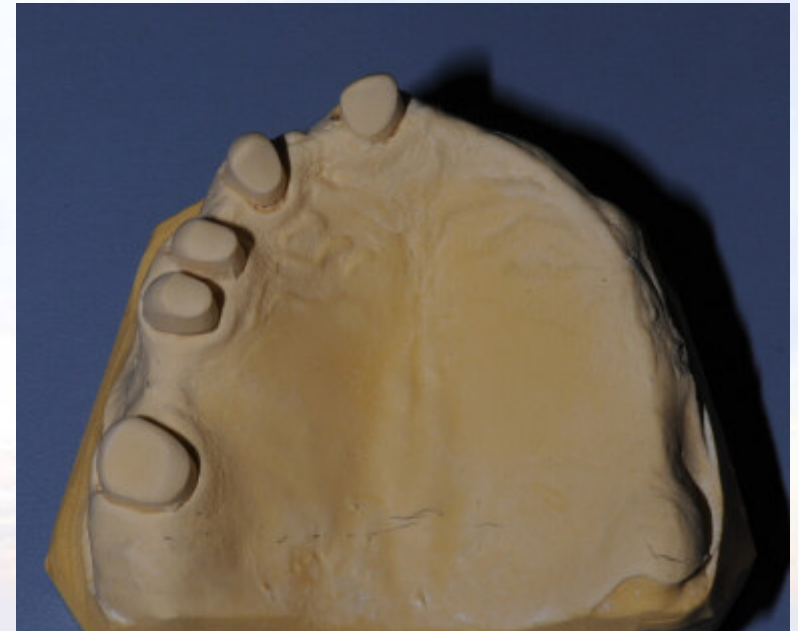# Problemliste

## **allgemein**

EL bezahlt nur einfache, kostengünstige Lösung (Vollprothese)

## **dental**

- Teleskop-Prothese: Haltoptimierung unmöglich
- (Wurzelreste UK-Front)



# Prognose

## **behandlungsfähig ?**

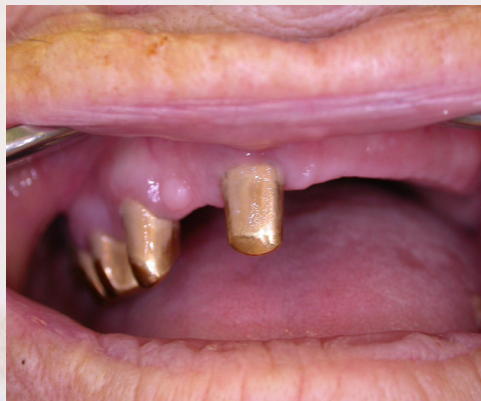Kommunikation gut, mobil mit Rollator und Begleitperson

## **hygienefähig ?**

gute Hygiene, Konuskronen gut putzbar

## **Adaptation ?**

Adaptation an Vollprothese sehr fraglich, unbedingt Erhalt der Konuskronen



# Therapie / Sanierung

## **generell**

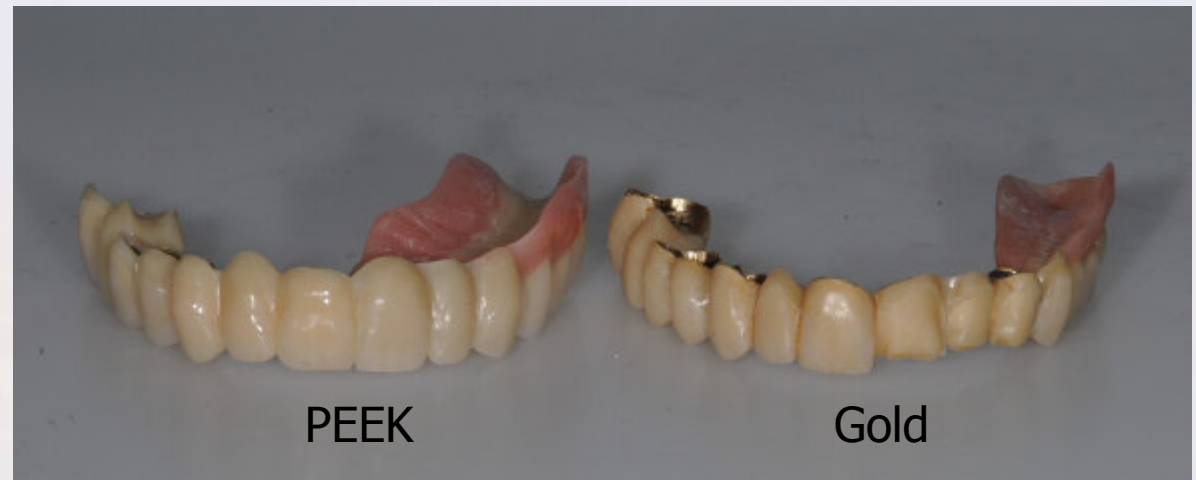kostenoptimierte Lösung wegen EL

## **Oberkiefer**

Konuskronen belassen, neue Teleskop-Prothese aus PEEK

## **Unterkiefer**

Wurzelreste belassen,  
reizfrei

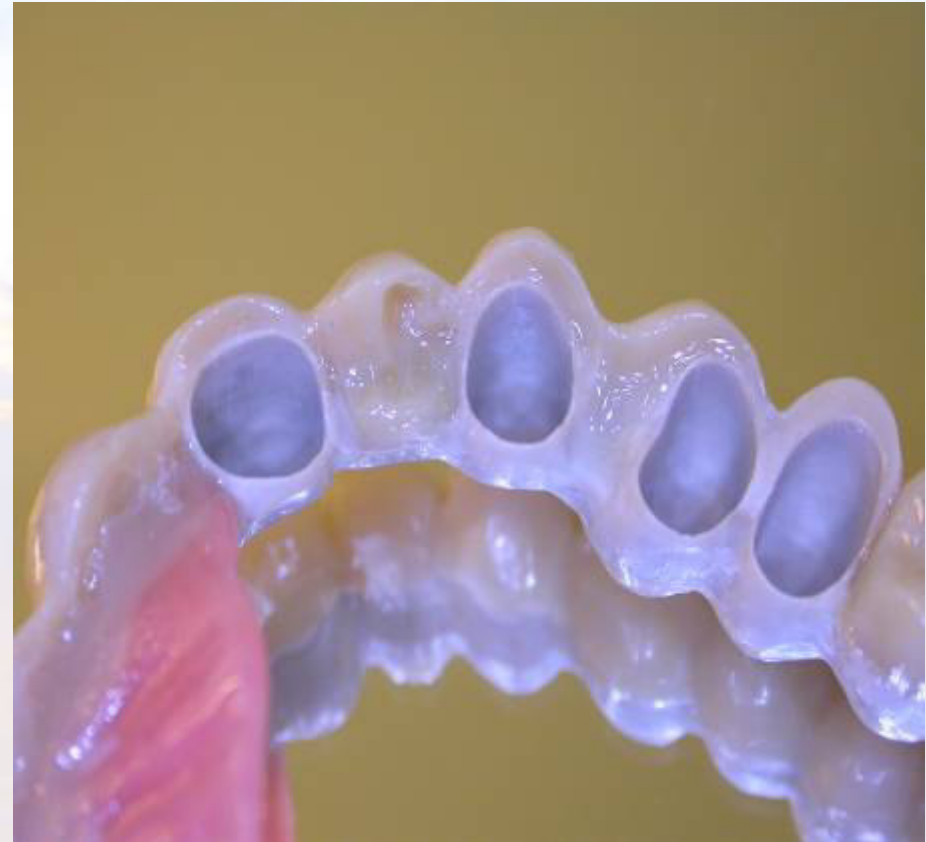


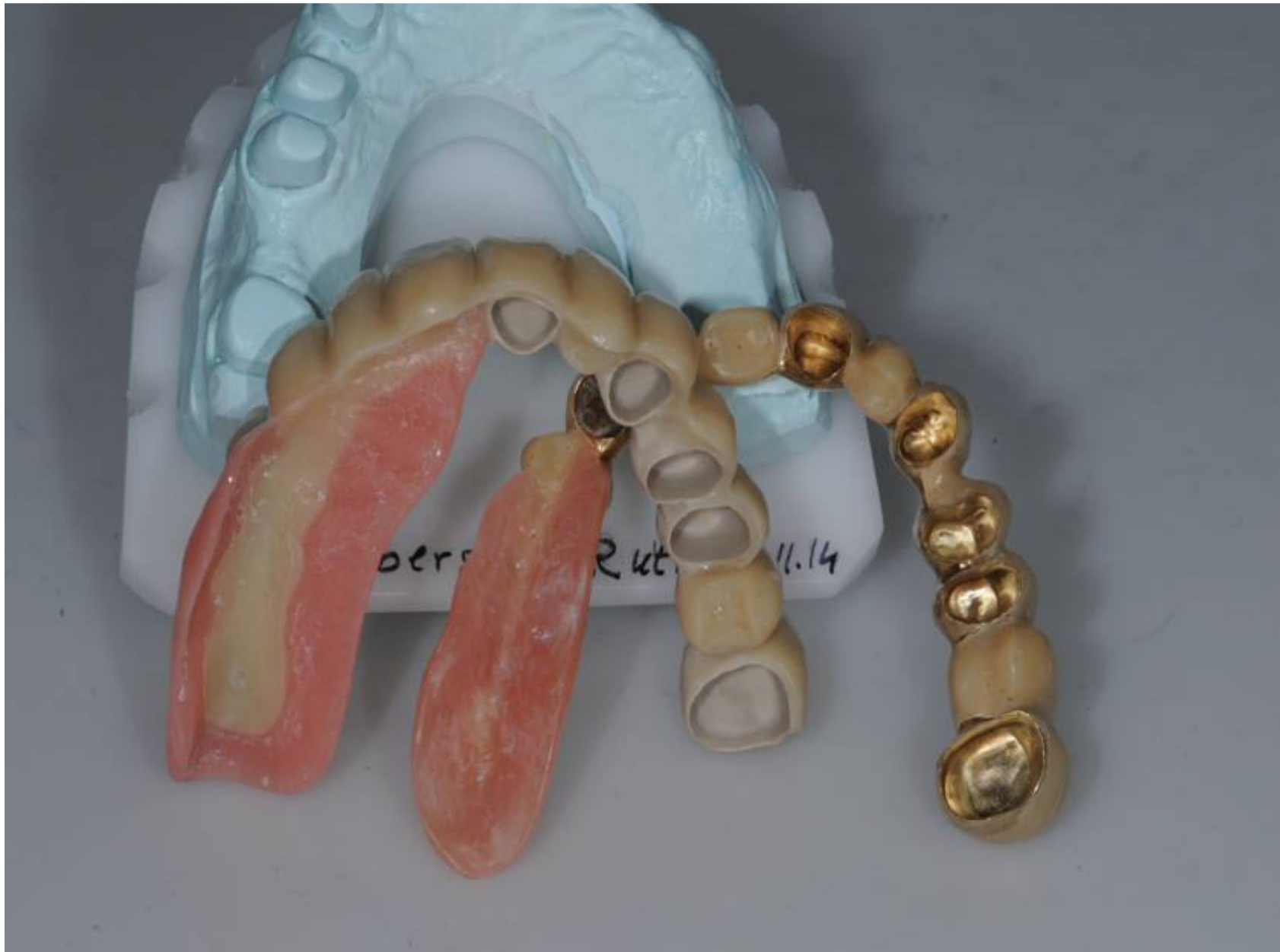
# PEEK (Polyetheretherketon)

Hochleistungsthermoplast  
CAD/CAM

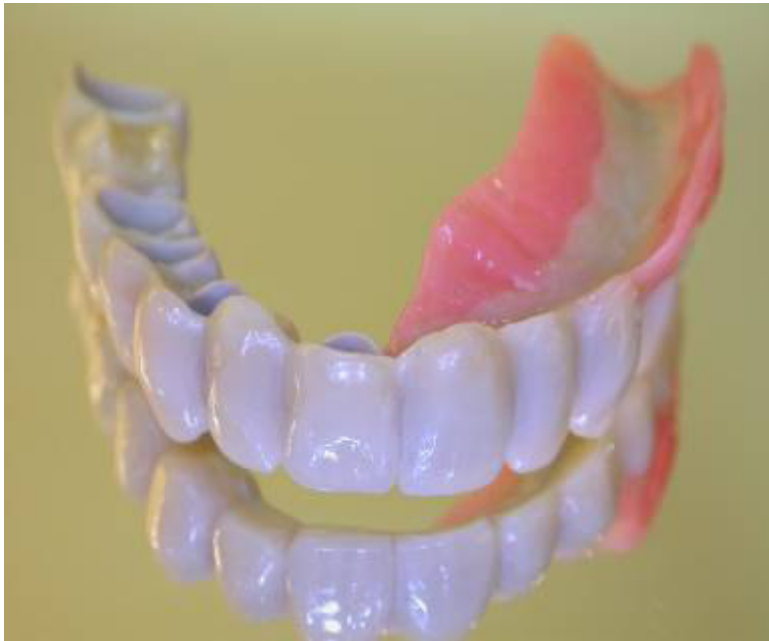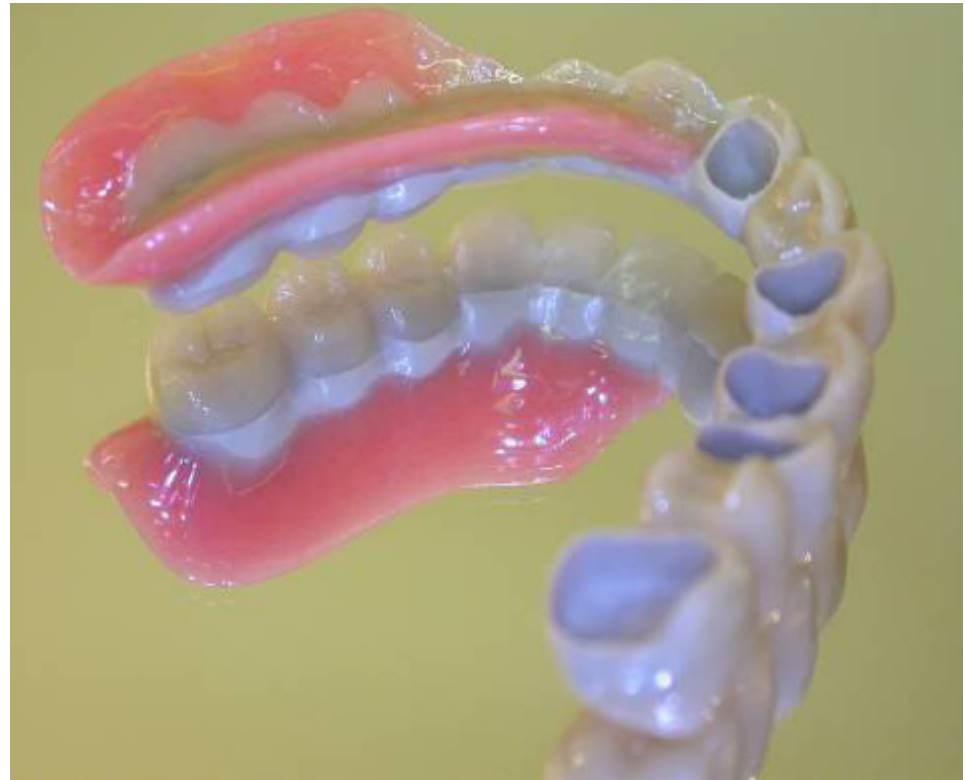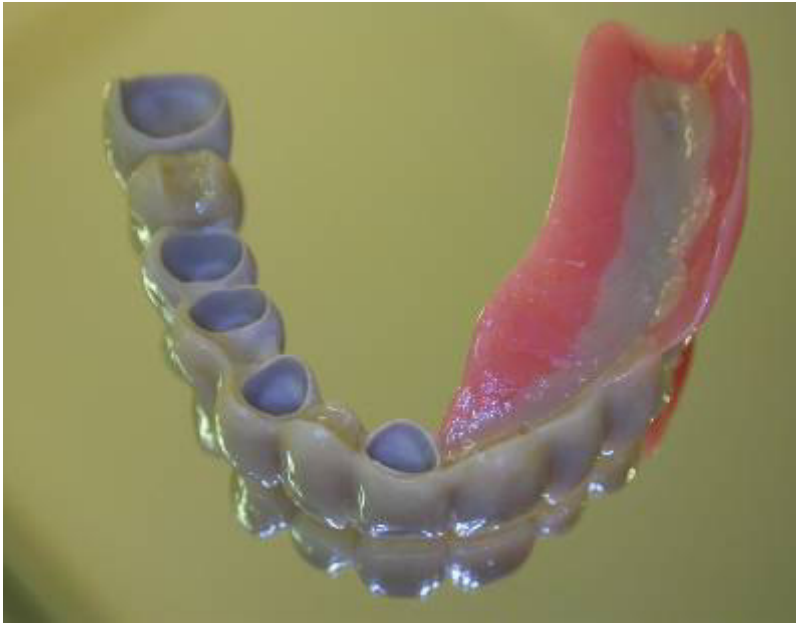- hohe Biegefestigkeit
- temperaturbeständig  
(Schmelzpunkt 335°C)
- formbeständig
- abrieb- und verschleissfest
- hydrolysebeständig
- keine Monomere
- verblendbar





Dr. med. dent. Luzius Überschlag

AK  
MIA



Dr. med. dent. Luzius Überschlag

AK  
MIA